

❖ CASO CLÍNICO

Tratamiento con talidomida en estomatitis aftosa recurrente en una paciente pediátrica.

Treatment with thalidomide in recurrent aphthous stomatitis in a pediatric patient.

González-González MA¹, Ortega-Valín L², Ferreras-López N³, Rodríguez-Prieto MA⁴.

¹ Farmacéutico Especialista en Análisis Clínicos y Residente en Farmacia Hospitalaria. Complejo Asistencial Universitario de León. León, España

² Farmacéutico Responsable de Área de Pacientes Externos y Centro de Información de Medicamentos (CIM), Farmacia Hospitalaria. Complejo Asistencial Universitario de León, León, España.

³ Farmacéutico Residente en Farmacia Hospitalaria. Complejo Asistencial Universitario de León, León, España.

⁴ Jefe de Servicio de Dermatología. Complejo Asistencial Universitario de León, León, España.

Conflicto de Intereses/Competing Interest: Ninguno que declarar

218

Este caso clínico fue aceptado en formato póster en: 23rd Congress of the EAHP.

ABREVIATURAS

EAR: Estomatitis Aftosa Recurrente (EAR)
CIM: Centro de Información de Medicamentos
AEMPS: Agencia Española de Medicamentos y Productos Sanitarios

Fecha de recepción 26/11/2017 **Fecha de aceptación** 09/05/2018

Correspondencia: M^a Asunción González

Correo electrónico: asungonzalez@saludcastillayleon.es



Tratamiento con talidomida en estomatitis aftosa recurrente en una paciente pediátrica

González-González MA, Ortega-Valín L, Ferreras-López N, Rodríguez-Prieto MA.

❖ CASO CLÍNICO

RESUMEN

El uso de talidomida es controvertido y especialmente en población pediátrica, si bien es cierto, las publicaciones disponibles avalan su uso en determinadas condiciones en las que la presencia de aftas bucales comprometa la calidad de vida de los pacientes y éstas no hayan sido resueltas con los tratamientos habituales.

En nuestro caso nos encontramos ante una paciente pediátrica donde la estomatitis aftosa condicionaba incluso su correcta alimentación, por este motivo y tras realizar las pruebas oportunas para determinar las causas de las mismas se decide comenzar el tratamiento con talidomida. Los resultados fueron muy positivos en cuanto a reducción de episodios aftosos pero los efectos adversos observados en la paciente condicionaron la suspensión del tratamiento.

La implicación farmacéutica hizo posible una coordinación entre atención primaria y especializada, un asesoramiento tanto a personal sanitario como a la paciente y tutores legales, la adquisición del fármaco y la elaboración de una fórmula magistral adaptada a los cambios posológicos. Por otro lado, el estrecho seguimiento de la paciente y de los efectos adversos hizo posible su suspensión en el momento en el que la relación beneficio/riesgo ya no era favorable.

Palabras Clave: *Talidomida; estomatitis aftosa; pediatría.*

ABSTRACT

The use of thalidomide is controversial especially in pediatric population. Nevertheless, it is true that available publications endorse its use in certain conditions when the usual treatments have not solved the problem and the presence of oral ulcers compromise patients' quality of life.

Tratamiento con talidomida en estomatitis aftosa recurrente en una paciente pediátrica

González-González MA, Ortega-Valín L, Ferreras-López N, Rodríguez-Prieto MA.

❖ CASO CLÍNICO

In our case, we found ourselves facing a pediatric patient whose presence of oral ulcers even conditioned a correct diet. For this reason and after having carried out the appropriate tests to determine their causes, it was decided to begin the treatment with Thalidomide. The results were very positive in terms of reduction of aphthous episodes but the adverse side effects observed in the patient conditioned the suspension of the treatment.

The pharmaceutical involvement made a coordination between primary and specialized care possible, an advice to both, health workers and patient/legal guardians, the acquisition of the drug and the elaboration of a magistral formula adapted to dose changes. On the other hand, the close follow-up of the patient and the adverse side effects made possible to stop the treatment when the benefit/risk relationship was not favorable.

Key Words: *Thalidomide; aphthous stomatitis; pediatric.*

220

INTRODUCCION

A finales de la década de los 50, la talidomida provocó más de 10 000 casos de malformaciones congénitas convirtiéndose en un arquetipo de fármaco peligroso y generando una nueva forma de proceder en terapéutica al incorporar la farmacovigilancia a las rutinas habituales. No obstante, múltiples estudios han demostrado que una buena gestión de los riesgos permite utilizar la talidomida en diferentes indicaciones y con buenos resultados. Si bien es cierto que el uso de talidomida en adultos es controvertido, aún lo es más en población pediátrica, motivo por el cual los estudios en este grupo son escasos.



Tratamiento con talidomida en estomatitis aftosa recurrente en una paciente pediátrica

González-González MA, Ortega-Valín L, Ferreras-López N, Rodríguez-Prieto MA.

❖ CASO CLÍNICO

Las aftas son ulceraciones mucosas y dolorosas que pueden aparecer de forma aislada y puntual o pueden ser múltiples y recidivantes, en cuyo caso el cuadro se denomina Estomatitis Aftosa Recurrente (EAR). En niños, la EAR es una de las alteraciones de la mucosa bucal más habitual y se calcula que más de un tercio han experimentado esta patología. Su etiología es aún desconocida y la causa de aparición puede ser multifactorial. Las deficiencias nutricionales causadas por síndromes de malabsorción o la sensibilidad al gluten, los desequilibrios hormonales, la predisposición genética, las alteraciones inmunológicas, los traumatismos locales, el estrés, ciertos fármacos o algunas infecciones podrían ser desencadenantes.

La mayoría de los episodios aftosos se resuelven de forma espontánea y sin producir complicaciones, no obstante en algunas ocasiones pueden ser causantes de molestias, tales que la calidad de vida del paciente se vea comprometida y sea necesario recurrir a tratamientos encaminados a promover la curación y disminuir el dolor.

Los fármacos tópicos como corticoides, lidocaína en gel, enjuagues bucales de clorhexidina o productos que contienen soluciones formadoras de película pueden ser efectivos en aftas no complicadas, mientras que en casos más complejos, es preciso recurrir a tratamientos sistémicos como corticoides orales, colchicina, dapsona o talidomida.

Respecto al uso de talidomida en niños y adolescentes con EAR, la literatura científica presenta diferentes casos de pacientes con edades comprendidas entre 2-20 años donde, debido a sus propiedades antiinflamatorias, inmunomoduladoras y antiangiogénicas, la respuesta en segunda o tercera línea fue clasificada como excelente debido a una resolución completa de las aftas. Las dosis establecidas estaban comprendidas entre 100-200 mg/día o 3 mg/kg/día.

Tratamiento con talidomida en estomatitis aftosa recurrente en una paciente pediátrica

González-González MA, Ortega-Valín L, Ferreras-López N, Rodríguez-Prieto MA.

❖ CASO CLÍNICO

PRESENTACION DEL CASO

Paciente pediátrica de 10 años que presenta un cuadro de estomatitis aftosa (un afta de 2cmx2cm y varias aftas de menor tamaño) y glositis lingual de un mes de evolución con mala respuesta a tratamientos tópicos que incluían lidocaína viscosa 2% (enjuagues, 2-3 veces al día) y propionato de clobetasol 0,05% (tópica, 3 veces al día).

Tras realizar las pruebas oportunas, se descartan las causas más frecuentes como las deficiencias nutricionales, intolerancia al gluten, alteraciones hormonales, inmunológicas o genéticas.

A la vista de no disponer de un diagnóstico que justifique EAR y las molestias que experimentaba la paciente a pesar del uso de tratamiento tópico, se decide comenzar con tratamientos sistémicos:

Inicia con prednisona oral 30mg/24h sin obtener una respuesta adecuada tras 5 días de tratamiento por lo que se realiza un cambio a colchicina oral 0,5mg/24h durante dos meses, evidenciándose una ligera mejoría en las aftas previas pero con aparición de nuevos episodios. La falta de respuesta manifiesta y mantenida impactó severamente en la calidad de vida de la niña y de su familia, dificultando una correcta alimentación, alterando los ritmos de sueño, reduciendo el rendimiento escolar y social, y generando un entorno familiar alterado. Tras analizar la bibliografía disponible e informar a los tutores legales, se decide comenzar un tratamiento con talidomida con dosis de 25 mg/24h y aumentando progresivamente hasta alcanzar una dosis de 50mg/8h. La duración del tratamiento con talidomida fue de aproximadamente de 15 meses con resultados muy positivos desde el inicio en cuanto a la reducción del número de episodios aftosos y la gravedad de los mismos. La paciente presentó como efectos adversos propios de la talidomida somnolencia, temblor de manos y dolor en extremidades durante todo el tratamiento, por otro lado

Tratamiento con talidomida en estomatitis aftosa recurrente en una paciente pediátrica

González-González MA, Ortega-Valín L, Ferreras-López N, Rodríguez-Prieto MA.

❖ CASO CLÍNICO

también se objetivó una neutropenia, con un recuento leucocitario de $0,9 \times 10^3/\mu\text{L}$ (valores de referencia $2,2-7,5 \times 10^3/\mu\text{L}$) en el mes 15 de tratamiento que condicionó la retirada del fármaco en pauta descendente.

La paciente se recuperó rápidamente de los efectos adversos, pero con la suspensión de talidomida los episodios aftosos volvieron a reaparecer, motivo por el cual se reintrodujo la colchicina como tratamiento de mantenimiento y la prednisona de forma puntual (figura 1).

Actualmente y a la vista de los resultados obtenidos, no se ha conseguido definir la causa ni instaurar un tratamiento definitivo. Talidomida fue el único fármaco capaz de mitigar los episodios aftosos, pero debido a sus efectos adversos, nuestra paciente no pudo continuar con el tratamiento.

Tratamiento con talidomida en estomatitis aftosa recurrente en una paciente pediátrica

González-González MA, Ortega-Valín L, Ferreras-López N, Rodríguez-Prieto MA.

❖ CASO CLÍNICO

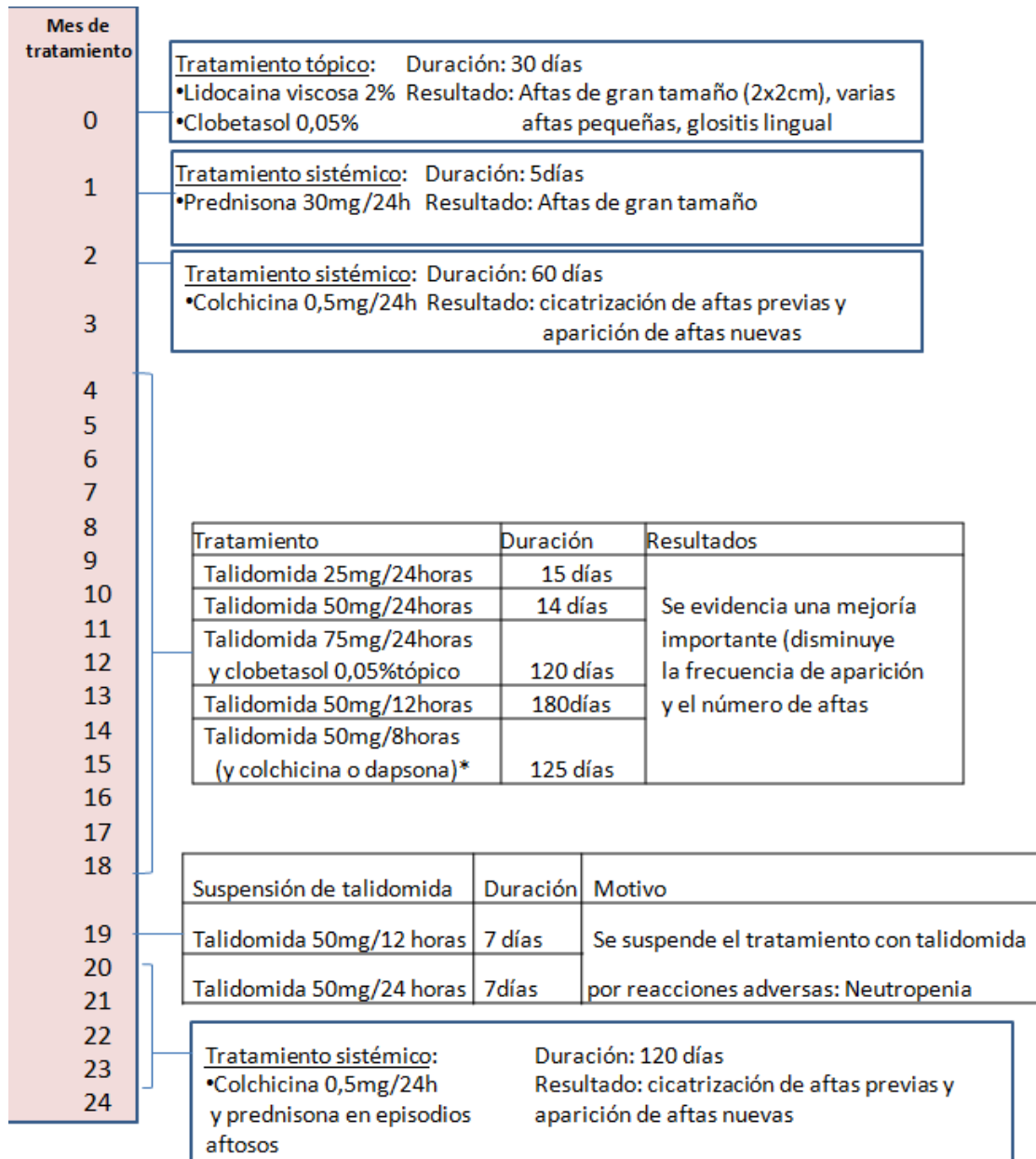


Figura 1. Tratamientos

*se plantea la posibilidad de añadir colchicina o dapsona al tratamiento con talidomida en el caso de no producirse una adecuada mejoría. Con la suspensión de la talidomida se desestima esta asociación.

Tratamiento con talidomida en estomatitis aftosa recurrente en una paciente pediátrica

González-González MA, Ortega-Valín L, Ferreras-López N, Rodríguez-Prieto MA.

❖ CASO CLÍNICO

INTERVENCIÓN FARMACÉUTICA

La paciente fue tratada en Atención Primaria hasta constatar la falta de respuesta con las primeras líneas de terapias sistémicas. La consulta del pediatra de Atención Primaria al Centro de Información de Medicamentos (CIM) del hospital acerca de qué otras posibilidades existían, desencadenó una serie de actuaciones farmacéuticas coordinadas: Se revisó la literatura científica identificando la talidomida como una potencial solución, se derivó al especialista idóneo (dermatólogo) y se gestionó la forma en que su uso respondiera a todos los requisitos éticos y legales, cumpliendo el Plan de Gestión de Riesgo Especial, dentro del cual se debe asegurar que tanto el médico prescriptor como el farmacéutico y los pacientes o sus representantes han recibido información específica al respecto.

El CIM actuó como nexo de unión entre Atención Primaria y Especializada, ofreciendo la información necesaria respecto al uso de talidomida y sus condiciones especiales de tramitación. Posteriormente se solicitó el fármaco a través de la Agencia Española de Medicamentos y Productos Sanitarios (AEMPS) al ser un uso compasivo.

Debido a que las dosis establecidas no se ajustaban a las presentaciones disponibles, fue necesaria la elaboración de una fórmula magistral (cuadro 1). Para ello, se desarrolló un procedimiento normalizado de trabajo adaptado al documento técnico de *“Medicamentos peligrosos: Medidas de prevención para su preparación y administración”* donde se establecen las condiciones de manipulación de ciertos fármacos y un manual de información al paciente para su correcta administración. La elaboración de la fórmula en el Servicio de Farmacia permitió el ajuste gradual y la adaptación a las necesidades específicas de la paciente.

Tratamiento con talidomida en estomatitis aftosa recurrente en una paciente pediátrica

González-González MA, Ortega-Valín L, Ferreras-López N, Rodríguez-Prieto MA.

❖ CASO CLÍNICO

Talidomida suspensión 25mg/mL
Talidomida1gramo (20cápsulas)
Ora-Plus.....20mL
Ora-Sweet.... cantidad suficiente para 40mL
Administración oral. Agitar antes de usar.
Conservar a temperatura ambiente
Caducidad: 35 días desde la elaboración

Cuadro 1. Fórmula magistral de talidomida suspensión

Por último, la dispensación por el farmacéutico responsable del área de pacientes externos aseguró un seguimiento individualizado y continuado, identificando precozmente síntomas sugestivos de efectos adversos, derivando al médico para su control, reforzando la adherencia, asesorando sobre medidas dietéticas y supervisando de forma global que el tratamiento produjera el máximo beneficio posible.

Pese a que las aftas bucales, en principio, podrían considerarse una patología banal, nos encontramos ante un caso que requirió el uso de talidomida tras agotar otras líneas de tratamiento. El resultado fue una mejoría evidente durante el tratamiento aunque sus efectos adversos condicionaron la suspensión.

El trabajo coordinado de farmacéuticos en el ámbito de la *Información*, la *Farmacotecnia* y la *Atención Farmacéutica* ha posibilitado el control de la enfermedad durante 15 meses con un fármaco que generaba importantes recelos, y ha abierto la posibilidad de que más pacientes puedan beneficiarse de su uso.

Tratamiento con talidomida en estomatitis aftosa recurrente en una paciente pediátrica

González-González MA, Ortega-Valín L, Ferreras-López N, Rodríguez-Prieto MA.

❖ CASO CLÍNICO

BIBLIOGRAFÍA

1. Yang C, Kim C, Antaya R. revisar normas de citación review of thalidomide use in the pediatric population. *Journal of the American Academy of Dermatology*. 2015; 72(4):703-711.
2. Vaillant I, Samimi M, Parent D. Aftas, aftosis, enfermedad de behçet. *EMC-Dermatología*. 2016; 50(2) :1-14.
3. Schemel-Suárez M, López-López J, Chimenos-Küstner E. Úlceras orales: Diagnóstico diferencial y tratamiento. *Medicina Clínica*. 2015, 145 (11):499-503.
4. Ordi-Ros J, Cosiglio FJ. Indicaciones terapéuticas actuales de la talidomida y la lenalidomida. *Medicina Clínica*. 2014; 142 (8): 360-364.