



ACTAS Derma-Sifiliográficas

Full English text available at
www.actasdermo.org



FORO DE RESIDENTES

FR – Minoxidil oral para el tratamiento de la alopecia androgénica femenina y otras alopecias



RF – Oral Minoxidil for Female Pattern Hair Loss and Other Alopecias

C. Pindado-Ortega*, D. Saceda-Corralo y S. Vañó-Galván

Servicio de Dermatología, Hospital Ramón y Cajal, Madrid, España

Recibido el 16 de mayo de 2018; aceptado el 1 de junio de 2018

PALABRAS CLAVE

Minoxidil;
Alopecia;
Tricología

KEYWORDS

Minoxidil;
Alopecia;
Trichology

El minoxidil oral (2,4-diamino-6-piperidinopirimidina-3-óxido) se utilizó inicialmente en la década de los 70 como un potente vasodilatador periférico para el tratamiento de la hipertensión refractaria grave a dosis de 10-100 mg/día¹. Dado que una cuarta parte de los pacientes desarrolló hipertrichosis, se formuló la presentación tópica para el

tratamiento de la alopecia androgénica, inicialmente masculina y posteriormente femenina.

El conocimiento del mecanismo de acción del minoxidil sobre el folículo piloso es muy limitado. A través de su forma activa, el sulfato de minoxidil, el minoxidil tópico acorta la fase telógena y origina la entrada prematura de los folículos en reposo en anágeno. Asimismo, prolonga la fase de anágeno y aumenta el tamaño del folículo piloso². Por vía oral reduce la presión sanguínea al relajar el músculo liso vascular a través de la apertura de los canales sarcolemales de potasio dependientes de ATP². Se cree que el efecto del minoxidil sobre el folículo piloso también se debe a la apertura de canales de potasio por el sulfato de minoxidil, pero hasta la fecha no se ha demostrado (fig. 1).

Debido al perfil de efectos adversos observados a dosis estándar, la utilización de minoxidil oral para el tratamiento de las alopecias no es una práctica muy extendida. Atendiendo a la evidencia disponible, el minoxidil oral a dosis bajas (entre 0,5-2,5 mg/día) ha demostrado ser de utilidad en casos aislados de alopecia permanente por quimioterapia², efluvio telogénico crónico³, alopecia androgénica femenina (FAGA)⁴ y moniletrix⁵. En nuestra experiencia, la utilización de minoxidil oral es de especial interés en alopecia androgénica femenina y efluvio telógeno

* Autor para correspondencia.

Correo electrónico: cpindadoortega@gmail.com
(C. Pindado-Ortega).

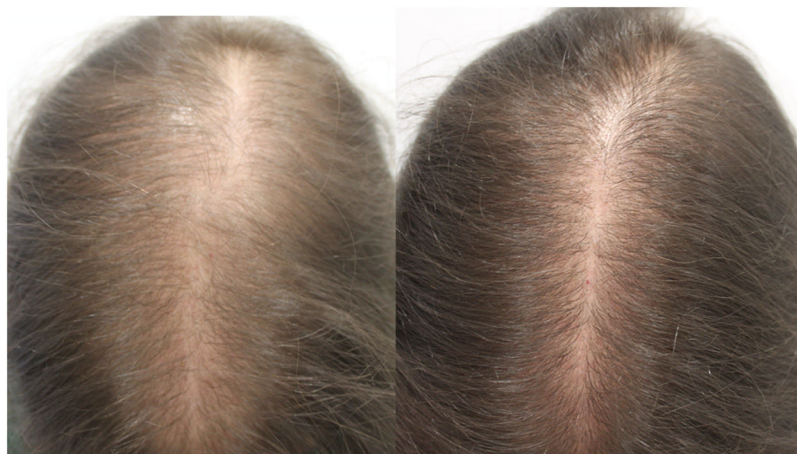


Figura 1 A) Mujer de 33 años con alopecia androgénica femenina antes del inicio del tratamiento con minoxidil oral 1 mg/día. B) A los 12 meses de tratamiento.

crónico (dosis de 1 mg/día) y en alopecia androgénica masculina (dosis de 5 mg/día). Utilizado en monoterapia o bien asociado a la administración tópica de minoxidil, pero con un régimen menos intensivo (por ejemplo 3 días en semana).

En cuanto al perfil de seguridad, la hipertrichosis facial constituye el principal efecto adverso. El riesgo es dosis dependiente (4% a dosis de 0,25 mg/día, 38% a dosis de 1 mg/día)^{4,5} y es reversible con la suspensión del tratamiento. En nuestra experiencia personal es de grado leve y no supone un problema real para la paciente. Además, se han notificado casos aislados (<2% de pacientes) de hipotensión postural y taquicardia⁴, por lo que se recomienda una medición basal de la tensión arterial y en aquellos pacientes con valores menores a 90/60 mmHg o síntomas de hipotensión postural añadir 50 mg de cloruro sódico a la formulación⁴. En nuestra práctica profesional, dosis de 1 mg/día o menores son seguras y es excepcional que produzcan hipotensión.

En España, el minoxidil oral está comercializado para el tratamiento de la hipertensión arterial grave en comprimidos de 10 mg, pero puede formularse en cápsulas. En mujeres con FAGA, la adición de espironolactona 25 mg

reduce el riesgo de edemas en extremidades inferiores y potencia la terapia, aunque teóricamente puede empeorar la hipotensión postural⁴.

En conclusión, el minoxidil oral en dosis bajas constituye una alternativa terapéutica de gran interés en pacientes intolerantes o que no deseen utilizar la vía de administración tópica, especialmente en casos de FAGA.

Bibliografía

1. Messenger AG, Rundegren J. Minoxidil: Mechanisms of action on hair growth. *Br J Dermatol.* 2004;150:186–94.
2. Yang X, Thai K-E. Treatment of permanent chemotherapy-induced alopecia with low dose oral minoxidil. *Australas J Dermatol.* 2016;57:e130–2.
3. Perera E, Sinclair R. Treatment of chronic telogen effluvium with oral minoxidil: A retrospective study. *F1000Res.* 2017;6:1650.
4. Sinclair RD. Female pattern hair loss: A pilot study investigating combination therapy with low-dose oral minoxidil and spironolactone. *Int J Dermatol.* 2018;57:104–9.
5. Sinclair R. Treatment of monilethrix with oral minoxidil. *JAAD Case Rep.* 2016;2:212–5.